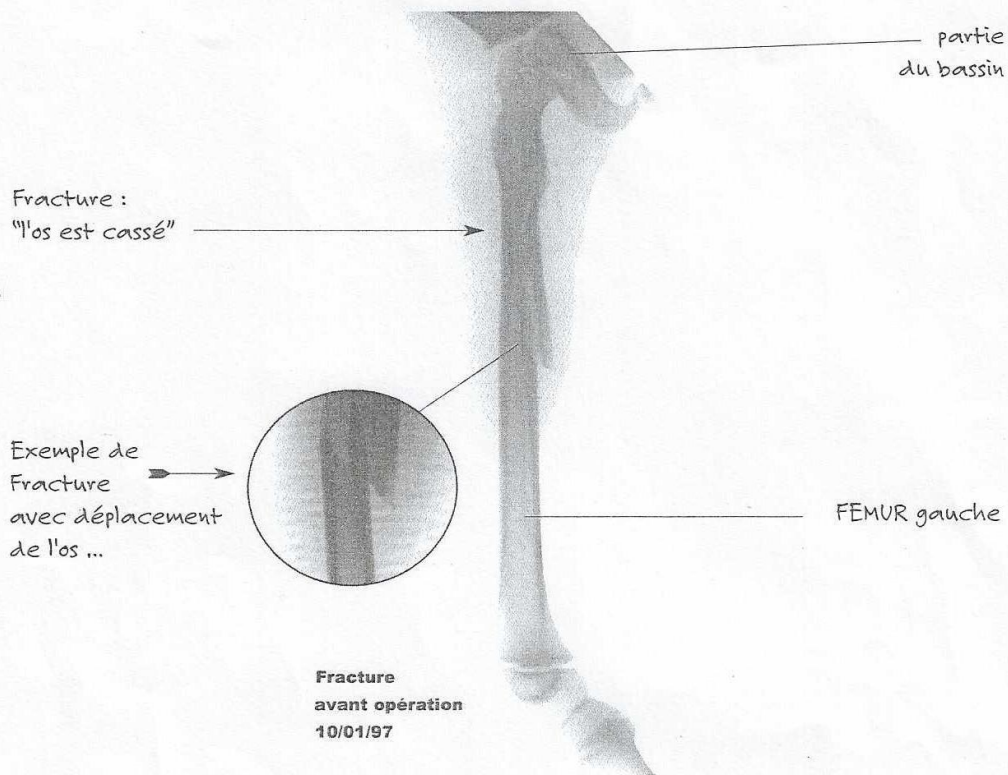


Radiographies d'une fracture de fémur



Fracture :
"l'os est cassé"

Exemple de
Fracture
avec déplacement
de l'os ...

partie
du bassin

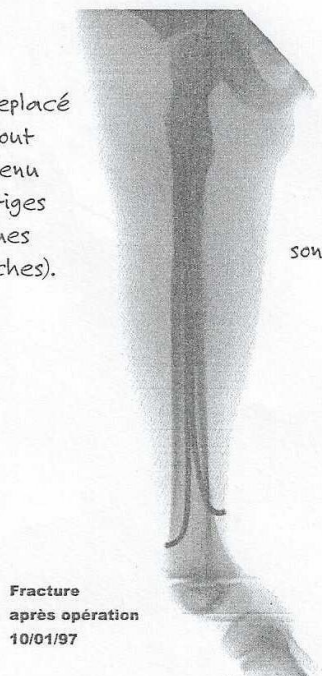
FEMUR gauche

Fracture
avant opération
10/01/97

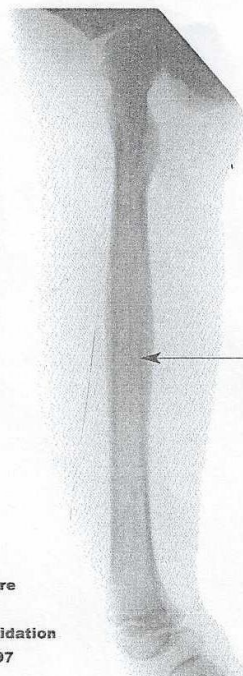
L'os est remplacé
bout à bout
et maintenu
par des tiges
métalliques
(des broches).

Par la suite,
les broches
sont retirées ...

9 mois et
demi plus
tard l'os s'est
reconstitué
(à partir du
périoste)



Fracture
après opération
10/01/97



Fracture
après
consolidation
31/10/97

Il reste un petit
épaississement
appelé "cal"
à l'endroit
de la fracture,
on parle
d'une "réduction"
de la fracture.